Lane Medical Library,

Ein Beitrag

zur Casuistik der rachitischen Schenkelhals-verkrümmungen.

Zwei Fälle aus der Heidelberger chirurg. Klinik.

Inaugural-Dissertation

verfasst und der

Hohen medicinischen Fakultät

der

Grossh. Bad. Ruprecht-Karls-Universität zu Heidelberg

zur Erlangung der medicin. Doctorwürde

vorgelegt von

Richard Strubel
approb. Arzt
aus
Lambrecht (Rheinpfalz).

Referent:
Herr Geheimrat Prof. Dr. Czerny.

Dekan:
Herr Prof. Dr. Vierordt.

Ein Beitrag

zur Casuistik der rachitischen Schenkelhals-verkrümmungen.

Zwei Fälle aus der Heidelberger chirurg. Klinik.

Inaugural-Dissertation

verfasst und der

Hohen medicinischen Fakultät

der

Grossh. Bad. Ruprecht-Karls-Universität zu Heidelberg

zur Erlangung der medicin. Doctorwürde

vorgelegt von

Richard Strubel
approb. Arzt

aus

Lambrecht (Rheinpfalz).

Referent:
Herr Geheimrat Prof. Dr. Czerny.

Dekan:
Herr Prof. Dr. Vierordt.

Seinen Eltern

in Dankbarkeit gewidmet

vom Verfasser.

Digitized by the Internet Archive
in 2026

https://archive.org/details/IA40153311_0004

Die Aufmerksamkeit auf eine in früherer Zeit wohl aufgefallene, jedoch nicht näher studierte und so später wieder in Vergessenheit geratene eigentümliche Hüftgelenksaffektion von neuem gelenkt zu haben, ist Müller's Verdienst. Schon 1851 haben Röser[1]) und Zeis[2]) zwei Fälle mitgeteilt, von denen besonders der Zeis'sche den hier in Frage stehenden Fällen am meisten gleichkommt, sowohl in betreff der Entstehung und Entwickelung, als auch in betreff des durch die Hüftgelenksresektion gewonnenen pathologischen Präparates.

Die Krankheit ist hauptsächlich charakterisiert durch ihren schleichenden Verlauf, während dessen mehr oder weniger erhebliche Stellungsanomalien des einen oder beider Beine im Hüftgelenk zu stande kommen, ohne dass irgend eine, wenigstens nicht erhebliche Veranlassung die Schuld daran trüge und ohne dass sich andere stärkere Knochenveränderungen nachweisen lassen. Die Patienten stehen meistens im Beginne der Pubertätszeit und gehören vornehmlich den unteren Bevölkerungsschichten an.

---

[1]) Über morbus coxarius; luxatio spontanea. (Schmidt's Jahrbücher, Suppl. Jhrgg. 1874) von Dr. Röser.

[2]) Beiträge zur patholog. Anatomie und Pathologie d. Hüftgelenkes von Zeis. (Verhandlung der kaiserl. Leopoldin. Carolinischen Academie d. Naturforscher Breslau, Bonn 1851, B. XV.)

Die in 3 derartigen Fällen bei fälschlich diagnostizierter Coxitis gewonnenen Resektionspräparate zeigten, dass es sich um eine ungewöhnliche Art von Schenkelhalsverkrümmung handelt, deren Bestehen die Stellungsanomalie der unteren Extremitäten verursacht.

Bevor ich auf jene Befunde näher eingehe, will ich 2 Fälle aus der chirurg. Klinik zu Heidelberg beschreiben, deren Krankheitsbild mit den bis jetzt bekannten Fällen fast völlig übereinstimmt.

1. Fall (hiezu 2 Abbildungen):

Wilhelm Willig, 19 Jahre alt, Landwirtssohn aus Korb, ist in Bezug auf sein vorliegendes Leiden hereditär nicht belastet und will früher nie krank gewesen sein; seine Geschwister sind gesund, ebenfalls die Eltern. Patient wurde mit 14 Jahren aus der Schule entlassen und übt seit jener Zeit Feldarbeit aus. Bei schwerer Arbeit nun empfand er schon damals vom rechten Hüftgelenk bis zum Knie ausstrahlende, niemals heftige Schmerzen und Beschwerden beim Gehen, die besonders bei Temperaturwechsel sich gesteigert haben sollen, ihn jedoch nicht hinderten, seiner Thätigkeit nachzugehen. Bald traten dieselben Erscheinungen auch am linken Hüftgelenke auf, so dass Patient nur noch sehr leichte Arbeit verrichten konnte. Wirklich arbeitsunfähig ist er erst seit ungefähr einem Jahre, in welcher Zeit hauptsächlich die jetzige Stellung der Beine sich herausbildete. Die einzelnen

Perioden in der Beinstellung und ihren Veränderungen weiss Patient nicht anzugeben.

Bei der Aufnahme in die Klinik am 14. Nov. 1891 ergab der Status folgendes: Gut genährtes Individuum von schlanker, mittelkräftiger Statur; Muskulatur mässig entwickelt. Untere Extremitäten in Muskeln und Fett schwach, Knochen dagegen kräftig angelegt. Die Hüfte tritt ausnehmend breit hervor infolge der scheinbar nach vorn und aussen gerückten Trochanteren. Das Becken ist geringgradig nach rechts in der Frontalebene gesenkt, die spina ilei superior steht rechts 1 cm tiefer als links; die Neigung des Beckens nach vorne ist um circa 10^0 vermehrt. Die Beine sind gleich lang; das rechte ist in der Hüfte leicht flektiert und nach aussen rotiert und adduziert. Die Beugung im Hüftgelenke ist fast normal möglich, Streckung etwas gehemmt, Rotation sehr beschränkt ausführbar, Ab- und Adduktion unmöglich. Das linke Bein ist adduziert und im Hüftgelenk nahezu vollständig unbeweglich fixiert; auch die passive Beweglichkeit ist nur gering. Bei letzterer fühlt man lebhaftes Krachen, wobei ziemlich heftige Schmerzen ausgelöst werden. In zusammenfassender Weise ist die gegenseitige Stellung der Extremitäten: Beim Stehen steht das rechte Knie vor dem linken, die rechte Ferse vor dem inneren linken Fussrand. Beim Gehen schreitet das bewegliche rechte Bein vor und zieht das linke steife nach, indem dabei das Becken nach vorne geschwenkt wird. Von links im Profil betrachtet, erscheint das linke Bein

fast hyperextendiert, auswärts rotiert und adduziert, der Trochanter stark vorspringend, etwas über die Roser-Nélaton'sche Linie verschoben. Von rechts betrachtet ist das rechte Bein leicht flektiert, adduziert und auswärts rotiert; ebenfalls stark vorspringender Trochanter, aber auch ohne erhebliche Verschiebung. — In der Chloroformnarkose nun liess sich bei genügender Fixation des Beckens und Anwendung von etwas Kraft eine Flexion des linken Oberschenkels bis etwa zu 45° erzielen, die Bewegungen im Sinne der Rotation liessen sich auch ausführen, während die Ab- und Adduktion eine sehr beschränkte blieb.

2. Fall:

Jakob Kraut, 16 Jahre alt, Maurer aus Heidelsheim. Eltern und Geschwister sind gesund. Patient machte in einem Alter von $^3/_4$ Jahren eine Lähmung des rechten Armes und Beines durch, sonst will er jedoch nie krank gewesen sein. Er lernte erst spät laufen. Im September 91 bemerkte Patient zum erstenmal Schmerzen an Wade und Knie links, welche immer weiter nach oben in das Hüftgelenk zogen; diese Schmerzen waren jedoch nicht so heftig, dass sie das Gehen und Arbeiten verhindert hätten. Fünf Wochen nach Beginn der Schmerzen bemerkte Patient das Hervortreten des Oberschenkelknochens in der Hüftgelenksgegend. Ein dann zu Rate gezogener Arzt legte einen Gypsverband an, welcher 3 Wochen liegen blieb und sämtliche Schmerzen des Patienten beseitigte. Vier-

zehn Tage nach der Abnahme des ersten Verbandes wurde ein zweiter angelegt; in der Zwischenzeit waren Schmerzen ebenfalls nicht vorhanden, doch bemerkte Patient jetzt schon eine Abnahme der Länge des linken Beines, so dass er hinkte, jedoch ohne Schmerzen und Beschwerden, die ihn vom Gehen und Arbeiten abgehalten hätten. Der zweite Gypsverband, sowie ein dritter änderten nichts an dem Krankheitsbilde. Der Status ergab:

Gracil gebauter Junge mit gutem Ernährungszustand und ohne Erkrankung innerer Organe. Der Schädel zeigt deutliche rachitische Spuren, die tubera frontalia et parietalia treten sehr stark hervor; geringe Andeutung eines rachitischen Rosenkranzes, tibia etwas verkrümmt, Epiphysen der Extremitäten nicht besonders verdickt.

Die linke untere Extremität ist verkürzt, Sohlenabstand beträgt 5 cm. In der linken Hüfte springt die Trochantergegend stärker vor wie rechts; der Oberschenkel erscheint hier etwas dicker, während er distalwärts mit dem rechten verglichen etwas atrophisch zu sein scheint; Umfang des Oberschenkels in der Mitte links 1 cm geringer als rechts, während an der Wade kein merklicher Unterschied vorliegt. Die linke spina ilei superior anterior steht bedeutend höher als die rechte; das linke Bein ist adduziert und liegt dem rechten dicht an; ausserdem besteht geringe Flexion des Oberschenkels im Hüftgelenk. Bei Bewegung im linken Hüftgelenk zeigt sich dasselbe fixiert; bei aktiven wie passiven Bewegungsversuchen bewegt sich stets das

Becken mit, wogegen Bewegungen im Knie- und Fussgelenk völlig intakt sind. Beim Aufrechtstehen muss Patient, um mit dem linken Fusse den Boden zu berühren, das rechte Bein im Knie flektieren; streckt er das rechte Bein, so berührt blos die Fussspitze des linken Beines den Boden, der linke Fuss steht in Spitzfussstellung. Dabei ist der Oberkörper bei der Parallelstellung der Beine stark nach rechts überhängend. Es besteht rechts-konvexe Skoliose der Lendenwirbelsäule und geringe linkskonvexe kompensierende Skoliose der unteren Brustwirbelsäule. Patient geht wegen des stark adduzierten linken Beines mit rechtsseitig flektiertem Knie, dabei wird der linke Fuss hart neben dem rechten aufgesetzt, das linke Knie reibt sich bei jedem Schritt am rechten. An der Hüfte selbst ist ausser dem oben erwähnten Vorspringen des Trochanter major nichts abnormes zu konstatieren; keine Weichteilschwellung, vor allem keine Schmerzhaftigkeit weder bei Druck gegen die Pfanne und den Sckenkelknopf, sei er direkt vom Trochanter oder indirekt von der Ferse her, noch bei Beugungsversuchen. Die Maasse verhielten sich folgendermassen:

Entfernung d. Troch. maj. von den Malleoli:

Rechts: 74,5 cm,

links: 76,5 cm.

Entfernung d. Spin. ant. sup. von den Malleoli:

Beiderseits 81 cm.

Spina ossis ilei ant. sup. links 4 cm höher stehend als rechts; Trochanter links 1,5—2 cm über der Roser-Nélaton'schen Linie stehend.

Fieber bestand hier sowenig wie in dem vorigen Falle. —

. Dass wir bei der Beurteilung des ursächlichen Momentes dieser Schenkelhalsverbiegung — die Vermutung einer solchen wird schon durch die äusseren Befunde am Hüftgelenke nahe gelegt — von Knochenkaries oder einer schiefgeheilten Fraktur absehen müssen, das klärt stets die Anamnese und der so übereinstimmende typische Verlauf der Krankheit auf. Am ehesten können Verwechselungen mit chronischer Coxitis vorkommen und sind sicher schon vielfach vorgekommen (auch in dem von Rotter[1]) mitgeteilten Falle wurde vorher von einigen Aerzten die Diagnose auf Coxitis gestellt und in dem von Schultz[2]) beschriebenen Falle auf Grund dieser Diagnose die Resektion von Hoffa ausgeführt), was andererseits wieder den Mangel an Berichten über derartige Fälle in der früheren Litteratur erklären lässt.

Einigen Aufschluss über die eigentliche causa morbi vermögen uns vorerst nur die schon vorhin erwähnten drei Resektionspräparate von Müller[3]), Lauenstein[4]) und von Hoffa-Schultz[2]) zu geben. Dieselben zeigen fast die gleichen Erscheinungen, abgesehen von denen durch die Altersdifferenz bedingten; das Müller'sche Präparat stammt nämlich

[1]) Münchener medic. Wochenschrift, Jhrgg. 1890.

[2]) Zeitschrift für orthopädische Chirurgie, B. I., Heft 1,

[3]) Bruns'sche Beiträge zur Chirurgie, B. IV, 1889.

[4]) Langenbeck's Archiv, B. LX, Heft 1. (Bemerkungen zu dem Neigungswinkel des Schenkelhalses).

von einem 18jährigen, das Lauenstein'sche von einem 7jährigen männlichen, das Hoffa'sche von einem 14jährigen weiblichen Individuum. Ich will sie zusammen besprechen.

Man findet eine mässige bis starke Verdickung und Verbiegung des Schenkelhalses nach unten, wobei der obere Umfang desselben sehr stark in die Länge gezogen ist, so dass der Winkel zwischen Schenkelhals und Femurschaft nahezu spitzwinklig wird. (Der Kopf war in dem Präparate von Müller mit dem anstossenden Halsteile in der Pfanne gelegen; ähnlich auch bei dem Präparate von Hoffa). Die Epiphysenlinie ist deutlich zu sehen, jedoch ist der Verlauf derselben infolge der veränderten Richtung der Schenkelhalsaxe ein mehr vertikaler geworden. Das Hoffa'sche Präparat zeigt ausserdem noch eine Verkrümmung von vorn nach hinten, wodurch die dorsale Fläche des Schenkelhalses eingeknickt, die ventrale nach vorn konvex gewölbt erscheint.

Was die Architektur des Knochens anbetrifft, so ist der Adams'sche Bogen und die von demselben ausgehenden Knochenbälkchen auffallend verdickt, in grösseren Zwischenräumen als normal von einander stehend. Der Verlauf der Bälkchen ist von der Norm insofern abweichend, als das dichte Netz von Knochenbälkchen, die vom Adams'schen Bogen entspringen, nicht gegen die obere Peripherie des Schenkelkopfes, sondern nach dem oberen inneren Rande des Schenkelhalses zieht; dort gehen die Knochenbälkchen in ein dicht ge-

drängtes Netz ohne besondere Struktur über, das dem Knochen ein elfenbeinartiges Aussehen verleiht. Ferner gehen diejenigen Knochenbälkchen, welche normaler Weise von der Corticalis des oberen Schaftendes steil bogenförmig nach aufwärts streben, um mit den von der entgegengesetzten inneren Seite kommenden symmetrisch geformte gothische Spitzbögen zu bilden, in einem kurzen Halbkreise in den Hals über, während von unten her radiär gerichtete Schutzbalken schief gegen die flachhalbkreisförmigen Bogen ausstrahlen. Auf diese letztere Anordnung der Bälkchen hat besonders Lauenstein aufmerksam gemacht, doch sind sie bei genauerer Betrachtung der Abbildungen der beiden übrigen Präparate ebenfalls nicht zu verkennen. Folgende 4 schematisierte Zeichnungen mögen diese Verhältnisse veranschaulichen.

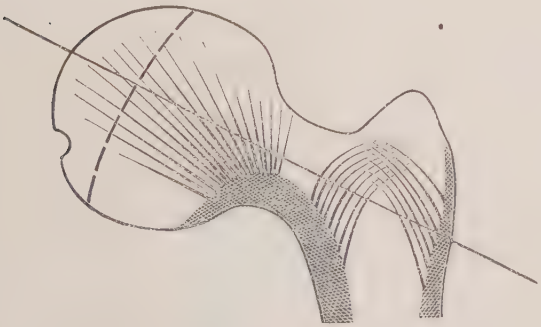

Normal.

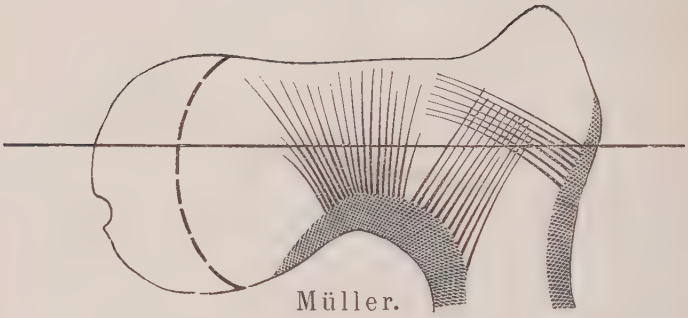

Müller.

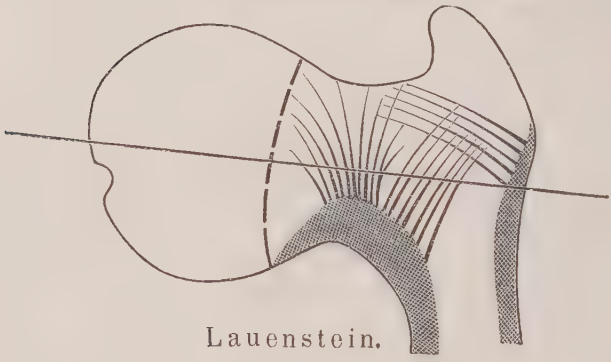

Lauenstein.

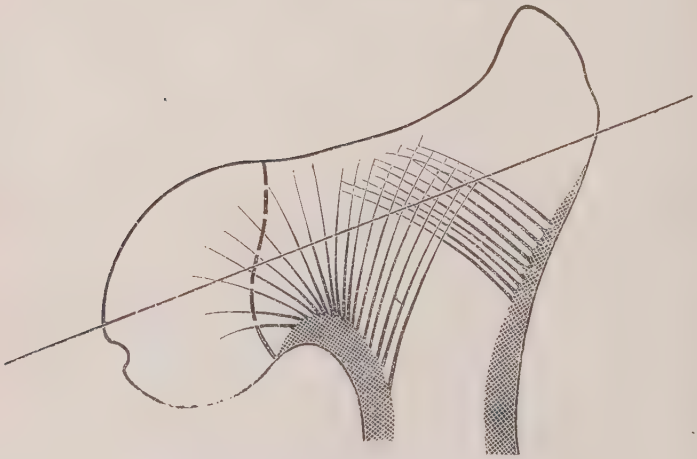

Hoffa-Schultz.

------ stellt den Verlauf der Epiphysenlinie dar.

Das Präparat von Lauenstein zeigt ferner auffällig verdickte Ossifikationslinien, Erweiterung der Markräume und in die Spongiosa nahe dem Epiphysenknorpel eingesprengte Knorpelinseln. Die mikroskopische Untersuchung fand an dem Präparate von Müller statt; sie ergab jedoch nichts wesentliches. Kurz gesagt, es finden sich ausser der Verbiegung und Verdickung des Schenkelhalses und den Architekturveränderungen, die nichts als eine Folge der Verbiegung und der damit sich neugebildeten Druckverhältnisse sind, an Knochen und Knorpel keine Veränderungen, am wenigsten kariöse Herde, Knochenauflagerungen, Knorpelverdickungen und sonstiges.

Veranlasst nun durch die wenig ergiebigen Befunde hat Müller der Rachitis die Schuld an der eigentümlichen Verkrümmung zugeschrieben, und alle neueren Mitteilungen haben sich der Ansicht angeschlossen. Die Richtigkeit der Müller'schen Annahme dürfte am meisten das Präparat von Lauenstein sichern, welches von einem noch anderweitige hochgradige rachitische Verkrümmungen zeigenden Knaben gewonnen und schon oben der Hauptsache nach erwähnt wurde; der verkrümmte Schenkelhals besass die für Rachitis charakteristischen Merkmale: verdickte Ossificationslinie, Erweiterung der Markräume und versprengte Knorpelinseln.

Lauenstein hat ferner bei rachitischen Kindern, die schon gelaufen sind, Messungen angestellt, welche bei der Mehrzahl derselben durch Hochstand

der Trochanteren eine nach unten stattgehabte Verbiegung eines oder beider Schenkelhälse zu erkennen gaben. Am evidentesten ist das Bild bei dem vom gleichen Autor angeführten, hochgradig rachitisch gewesenen Skelett der Hamburger sogen. »Rutschanna«, bei dem die Neigungswinkel der Schenkelhälse beide etwa 95° betragen im Gegensatz zur normalen Grösse von 125°—128°. Wie die Mitteilung weiter lautet, »stemmt sich der grosse Trochanter beiderseits so an das Becken, dicht hinter und über der Pfanne, während der obere und hintere Rand der letzteren direkt in die Lücke zwischen Trochanter major und Kopf hineinpasst«, (es lag also wie auch in dem Müller'schen Falle der Kopf noch mit dem anstossenden Halsteile in der Pfanne), »so dass offenbar während des Lebens weder Obduktion noch Rotation noch Flexion ausführbar gewesen war. Der Kopf beider Oberschenkel steht nur in seinem oberen Umfange mit der übrigens nahezu horizontalen Pfanne des ebenfalls hochgradig difformen Beckens in Berührung.«

Müller und Schultz sind für ihre Fälle der Ansicht, dass es sich dabei um eine lokale Rachitis tarda seu adultorum handle, welche nach geraumer Zeit wieder zur Abheilung kommt, mit Hinterlassung der Verkrümmungen am collum femoris, die aus dem von oben wirkenden Drucke auf den weichen Knochen resultiert; eine letzte Folge davon sind dann die abnormen Stellungen der betreffenden Beine.

Auch Rotter teilt diese Ansicht Müllers, da-

gegen ist er geneigt, für die Mehrzahl derartiger Fälle doch eine kindliche Rachitis verantwortlich zu machen, und glaubt die Häufigkeit dieser Fälle in das entsprechende Verhältnis zur Häufigkeit der Rachitis setzen zu dürfen.

Da nun Lauenstein durch seine Messungen bei der Mehrzahl der von ihm darauf untersuchten rachitischen Kinder Schenkelhalsverbiegungen (Hochstand des Trochanter über der Roser-Nélaton'schen Linie) nachweisen konnte, so möge es mir erlaubt sein, mich jener Modifikation anzuschliessen, wie sie von einigen Autoren für die Entstehung des genu valgum staticum der Bäcker und ähnlicher Gewerbetreibender angenommen wird: eine in der Kindheit abgelaufene Rachitis hat während ihres Verlaufes Verkrümmungen an den unteren Extremitäten zu stand gebracht, die jedoch von noch unmerklicher Art waren und dem Besitzer derselben keine Störungen verursachten. Sobald aber durch langes Stehen, Tragen schwerer Lasten etc., also durch Mehrbelastung ein längerer und grösserer Druck auf die ohnehin schon nicht mehr normalen Knochenabschnitte ausgeübt wird, so tritt eine Vermehrung der bestehenden Verkrümmungen ein, die ihr Maximum mit dem Abschluss des Knochenwachstums erreichen.

Obwohl zwar in den bisher mitgeteilten Fällen direkte anamnestische Angaben über vorausgegangene Rachitis fehlen, so würde dies kein Hindernis abgeben, trotzdem eine kindliche Rachitis anzunehmen, umsomehr dieselbe bei geringen äusseren Erschei-

nungen öfters den Beobachtungen der Angehörigen entgeht. Es liegt deshalb auch kein Grund vor, wie Schultz »aus Mangel jeder ausreichenden anderen Erklärung« eine Hemmungsbildung bei der ersten Anlage des oberen Femurendes vermuten und die eigentümliche Umgestaltung des Schenkelhalses als Folge dieser primären Hemmungsbildung ansprechen zu müssen.

Auch in dem ersten hier beschriebenen Falle haben weder Mitteilungen noch Status Angaben von Rachitis ergeben. Jedoch abgesehen von der etwas verdächtigen Aussage der Eltern, dass Patient erst mit $1^3/_4$ Jahr laufen lernte, ist es doch auffällig, dass derselbe, solange er noch in die Schule ging, sein Hüftgelenk also einem vermehrten Drucke zu der Zeit kaum ausgesetzt war, über gar nichts zu klagen hatte. Erst als er im 14. Jahre die Schule verliess und sich nun als Landmannssohn strenger Feldarbeit (bes. Tragen von schweren Gegenständen) unterziehen musste, traten die ersten Erscheinungen auf. Anfangs belästigten sie den Patienten wenig und hinderten ihn nicht, die bisherige Arbeit fortzusetzen; jedoch der fortgesetzte Druck des mehrbelasteten Oberkörpers auf die Schenkelhälse vermehrte deren präexistierende Verkrümmung. Infolge Arbeitsunfähigkeit kam natürlich auch das schädigende Moment in Wegfall, ausserdem war das Individuum allmählich auch in das Lebensstadium eingetreten, in dem das Knochenwachstum keine grossen Fortschritte mehr macht und so persistieren nun die Verbiegungen der

Schenkelhälse und ihre Folgezustände auf der erlangten Höhe.

Der zweite Fall bietet fast dieselbe Entwickelung dar, ist jedoch insofern bemerkenswerter und interessanter, da bei ihm deutliche Spuren einer abgelaufenen Rachitis nachzuweisen waren. Auch dieser Patient datiert sein Leiden vom 15. Lebensjahre her, in welchem er seinen Beruf als Maurer ergriff. Auch hier ist der Einfluss der Beschäftigung auf das Zustandekommen der Erkrankung nicht zu verkennen und unterstützt wesentlich die obigen Erklärungsversuche.

Dass diese Affektionen hie und da nur einseitig oder beiderseits nicht gleichstark auftreten, lässt sich teils dadurch erklären, dass die Rachitis nicht in gleichmässiger Stärke und Dauer auf alle Knochenabschnitte sich verteilte, teils dadurch, dass die erkrankte Extremität früher in einem höheren Druckverhältnisse stand als die der gesunden Seite.

In Beziehung auf Beginn und Verlauf etwas ähnlich, ist sowohl der von Czerny[1]) beschriebene, als auch die von ihm in der Litteratur gesammelten und zu gleicher Zeit mit dem vorigen unter dem Namen »Ostitis deformans« mitgeteilten Fälle von charakteristischen Verkrümmungen im unteren Teile der Tibia. Die Verbiegungen, ebenfalls Folgen eines von oben wirkenden Druckes auf einen nicht normalen Knochen, kamen auch erst allmählich zu stande, um auf einer gewissen Höhe Halt zu machen;

[1]) Wiener medic. Wochenschrift, Jhrgg 1873, S. 896.

ausserdem waren die betreffenden Individuen ebenfalls noch in jüngeren Jahren, so dass Czerny der Gedanke an Rachitis, allerdings ihrer Spätform, auch nahe lag. Da jedoch die Erkrankung eine rein lokale war und die entzündlichen Erscheinungen viel mehr in den Vordergrund traten als es je bei der Rachitis der Fall ist, glaubte er dieselbe ausschliessen zu müssen.

Aber trotzdem dürften sich die von Czerny, Mosetig, Weinlechner und Scoutetten mitgeteilten Fälle, obwohl immer noch mehr in den Rahmen der von Paget[1]), Stilling[2]) und Recklinghausen beschriebenen Form der Ostitis deformans passend als in den der Rachitis, immerhin den vorherigen cum grano salis etwas anschliessen. Denn abgesehen von den Entzündungserscheinungen (Schwellung, starker Schmerz) besitzen sie in mancher Beziehung (allmähliches Zustandekommen der Verkrümmung, normale Knochenhärte, Persistenz der Verkrümmung auf erlangter Höhe nach Beendigung des Knochenwachstums, nahezu lediglliches Vorkommen bei jüngeren Personen, Belastungsdifformität) einige Congruenz. Ist doch ihre nahe Verwandtschaft mit Rachitis von französischer Seite (Ollier, Pozzi) verteidigt und angenommen worden! Allerdings ist die Ausdehnung dieser Annahme auf die eigentliche Paget'sche Ostitis deformans durch die

[1]) Medico-chirurgical Transaction. (Vol 60, p. 37, 1877 u. Vol. 65, pag. 225, 1882).

[2]) Virchow's Archiv, B. 119, 1890. Über Ostitis deform. v. Stilling.

neuesten Arbeiten von Recklinghausen[1]) unmöglich geworden.

Zur Vermeidung therapneutischer Fehler ist begreiflicherweise die Kenntnis der oben beschriebenen Schenkelhalsdifformitäten und ihrer Erscheinungen von Wichtigkeit. Eine Verwechslung mit Coxitis kann eventuell eine Hüftgelenksresektion zur Folge haben und man wird den Patienten einer doch ziemlich eingreifenden Operation unterziehen, wo mildere Mittel fast den gleichen Effekt erzielt hätten.

Soweit sich aus den bisher mitgeteilten Erfahrungen schliessen lässt, ist wohl die Massage die rationellste Therapie, durch welche die Inaktivitätsatrophie der Muskeln hintangehalten und eine Kräftigung derselben erzielt wird. Die Massage verbunden mit elektrischer Behandlung und passiven Bewegungsversuchen hat in dem Falle Willig verhältnismässig schnell entschiedene Besserung herbeigeführt. Bei seinem Austritte aus der Klinik war eine Abduktion beider Beine bis zu einem Spreizwinkel von circa 25—30° und eine Flexion im Hüftgelenke bis zu 10° möglich. Nach einem Briefe des Vaters soll eine Badekur in Baden-Baden den Zustand noch bedeutend verbessert haben.

Bei dem 2. Falle bestand die Therapie in Extensionsverband am linken Beine mit Contraextension an der gesunden Seite, lediglich zur Correktion der Adduktionsstellung des linken Oberschenkels. Mit

[1]) „Die fibröse deformierende Ostitis und die osteoplastische Carcinose in ihren gegenseitigen Beziehungen". Denkschrift an Virchow.

der Extension wurden abwechselnd Massage und passive Bewegungen verbunden. Jedoch war bei dem Patienten bei seinem Austritt aus der Klinik keine bedeutende Besserung zu konstatieren. Adduktion und Abduktion sind während der 4 wöchentlichen Behandlung kaum gebessert worden, jedoch bewegte sich bei Flexion und Extension das Becken nicht mehr mit wie früher. Der Status nach Verlauf eines Jahres, während dessen Patient mit Maschine am linken Beine ging, ergab folgendes: Linkes Hüftgelenk weder bei Druck noch bei Bewegung schmerzhaft. Streckung kann in diesem Gelenk bis zu 170° vollzogen werden, die fehlenden 10° werden durch Lumballordose ausgeglichen. Die linke spina ant. superior steht um $2^1/_2$ cm höher als die rechte. Die scheinbare Verkürzung (Sohlendifferenz), die dadurch entsteht, beträgt ebenfalls $2^1/_2$ cm. Von reeller Verkürzung ist nichts nachzuweisen. Der Trochanter steht in der Roser-Nélaton'schen Linie. Extreme Flexion in der Hüfte ist sowohl aktiv als passiv möglich; die Adduktion ist unbehindert, dagegen Abduktion gehemmt. Der Oberschenkel befindet sich in Adduktionsstellung (Adduktion von ungefähr 20°).

Im Vergleich mit dem Abgangsstatus ist abgesehen von der Angabe des Patienten, dass das Gehen jetzt viel weniger Beschwerden mache als früher und er seine gewöhnlichen Arbeiten besser verrichten könne, doch eine ziemliche Besserung eingetreten. Die Höhendifferenz zwischen den Spinae ant. superiores ist um $1^1/_2$ cm vermindert worden;

der Trochanter steht wieder in der Roser-Nélaton-schen Linie, wogegen er dieselbe früher nahezu um 2 cm überragte. Ganz besonders jedoch sind die Flexions- und Adduktionsbewegungen gebessert, während freilich die Ausführung der Abduktions-bewegungen noch im selben Maasse gehemmt ist wie früher.

Eine kräftige Kost wird eine derartige Heil-methode noch wesentlich unterstützen. (Rotter empfiehlt Anlegung eines Streckverbandes, den man abwechselnd mit fleissigen passiven Bewegungen vertauschen kann).

Bei einer solchen, längere Zeit mit Ausdauer fortgesetzten Behandlung wird man zwar niemals mehr ein mit normaler Bewegungsfähigkeit ausge-stattetes Bein erzielen, doch scheinen in den meisten Fällen Abduktion und Rotation einer ziemlichen Besserung fähig zu sein. Verharrt jedoch der Zu-stand auf seiner alten Höhe und vermögen die oben angeführten Hilfsmittel denselben nicht zu verbessern, so kann man durch die Resektion als letztem Zu-fluchtsmittel wenigstens einen leidlichen Gebrauch der Extremität bezwecken.

Am Schlusse dieser Arbeit betrachte ich es als meine angenehme Pflicht, meinem hochverehrten Lehrer, Herrn Geheimrat Prof. Dr. Czerny für die freundliche Ueberlassung des zu dieser Arbeit nötigen Materials, und Anleitung bei der Benützung desselben sowie den Herrn Dr. med. Rindfleisch und Dr. med. Lauenstein für ihre bereitwilligst gewährte und liebenswürdige Unterstützung meinen herzlichsten Dank auszusprechen.

Heidelberg.

Buchdruckerei von Carl Pfeffer (Heidelberger Tageblatt)

1893.